

► Cabinet d'orthodontie DRANCY 93700 Cabinet d'orthodontie du ...

Orthodontiste à Drancy (93)

📍 65 Avenue Henri Barbusse 93700 DRANCY

☎ Tel. : +33 1 48 31 36 36

🌐 dr-kotliar-jc.chirurgiens-dentistes.fr

La dent : composition, forme et fonction

La dent est un organe composé d'une partie visible, la couronne, et d'une partie cachée, la racine.

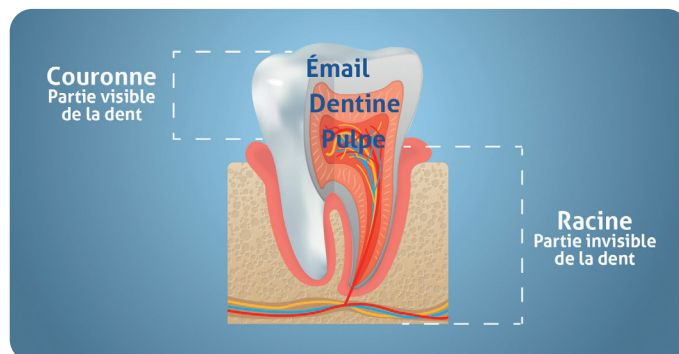
DES DENTS DE LAIT AUX DENTS DÉFINITIVES

- Chaque enfant possède normalement 20 dents de lait (ou lactéales) : 8 incisives, 4 canines et 8 molaires. Elles commencent à percer autour de 6 mois, et tombent à partir de 6 ans pour être progressivement remplacées par les dents définitives.
- Parfois, une dent de lait tombe mais n'est pas remplacée ou reste en bouche car la dent définitive n'arrive pas. On parle alors d'agénésie dentaire sur une ou plusieurs dents. Un diagnostic complet sera établi à l'aide d'un bilan radiographique.
- La dentition des adultes est composée de 32 dents : 8 incisives, 4 canines, 8 prémolaires et 12 molaires (dont 4 dents de sagesse à partir de 18 ans).

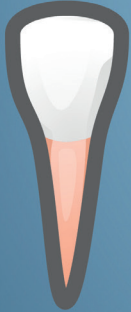

LES TROIS TISSUS DE LA DENT ?

- **L'émail, le tissu le plus dur de l'organisme, est la couche qui recouvre la partie extérieure de la dent.** Il la protège des agressions extérieures mais s'use avec le temps, et peut subir des altérations qui faciliteront les attaques bactériennes et l'apparition de caries.
- **La dentine est située entre la pulpe et l'émail.** C'est un tissu dur traversé par un réseau de tubules qui communiquent avec le nerf de la dent.
- **Enfin, la pulpe est la partie centrale de la dent.** Elle contient les nerfs et les vaisseaux sanguins qui innervent et irriguent la dent.



Incisive
Sert à attraper les
aliments et à les couper



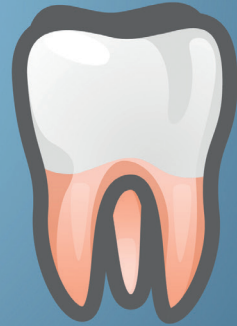Canine
Permet de déchiqueter
les aliments



Prémolaire
Permet d'écraser les
aliments



Molaire
Permet d'écraser les
aliments



FORME ET FONCTION DES DENTS

- ▶ Il existe différents types de dents : incisive, canine, molaire, prémolaire. Chacune bénéficie d'une forme spéciale correspondant à un rôle et une fonction spécifique.
 - > Les **incisives** ont un bord droit. Elles servent à attraper les aliments et à les couper.
 - > Les **canines** présentent une pointe et peuvent déchiqueter les aliments.
 - > Les **prémolaires et les molaires** sont constituées de plusieurs pointes. Ce sont des dents volumineuses qui permettent d'écraser les aliments.

En principe, les incisives et les canines ne présentent qu'une seule racine alors que les prémolaires et les molaires en ont plusieurs.

À SAVOIR

Chez un enfant, on parle de denture mixte lorsque cohabitent en bouche des dents temporaires et des dents définitives, ceci jusqu'à 14 ans environ.

Les dents de sagesse peuvent parfois s'infecter ou provoquer des dégâts sur d'autres dents. Dans ce cas, il est préférable de les extraire. Chez certains adultes, les germes des dents de sagesse sont absents. Un contrôle régulier au cabinet permettra d'évaluer, si nécessaire, votre situation personnelle.